



INSTITUTO DE DERMATOLOGIA PROF. R. D. AZULAY
Chefia Prof. David Rubem Azulay

**I
N
S
T
I
T
U
T
O
D
E
D
E
R
M
A
T
O
L
O
G
I
A**
**P
R
O
F.
R
U
B
E
M
D
A
V
I
D
A
Z
U
L
A
Y**

Eritroceratoderma *Variabilis*

Autores:

- **Lucila D´Amico Póvoa**
- **Raphaella Roza Bahia**
- **Bernard Kawa Kac**
- **Luna Azulay-Abulafia**





Eritroceratodermia *Variabilis*

- **ID:** A.C.S, 31 anos, feminino, casada, advogada, natural de São Paulo, residente em Niterói-RJ.
- **QP:** “manchas no corpo”





Eritroceratodermia *Variabilis*

HDA:

- Início da doença aos seis meses de idade com o aparecimento de manchas avermelhadas, mal delimitadas no abdome e dorso.
- Aos sete anos, as manchas tornaram-se ceratóticas, fixas, ásperas, bem delimitadas, de contornos geográficos, localizadas nos braços, abdome, região lombar e terço proximal das coxas.
- Aos quinze anos iniciou tratamento com acitretina 40mg/dia com o desaparecimento das lesões após aproximadamente vinte dias. Interrompeu o tratamento em março do corrente ano, pois tem a intenção de engravidar.
- Recidiva da doença e piora da sintomatologia com a interrupção do tratamento, relatando prurido e piora do eritema com exposição a extremos de temperatura, bem como sensação de queimação nas lesões.

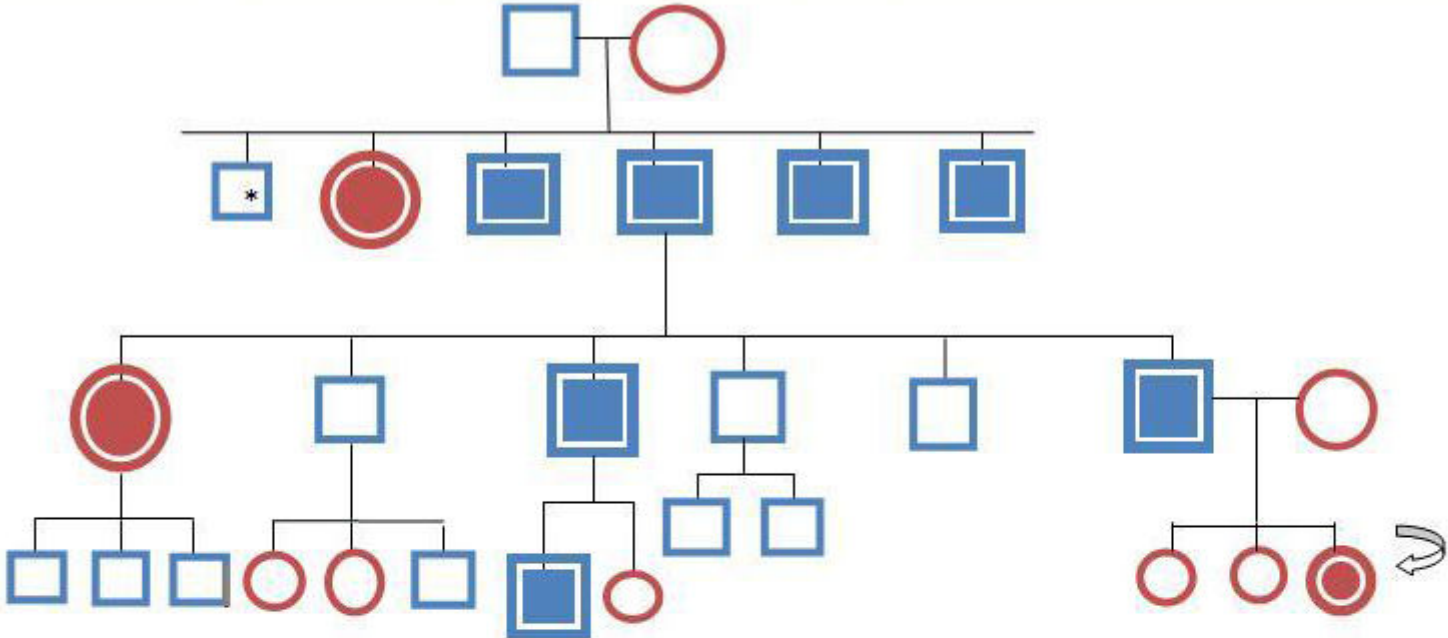


Eritroceratoderma *Variabilis*

- **H.P.P:** nada digno de nota
- **H. Familiar:** casos da doença semelhantes no avô paterno, pai, tios e primos paternos.



HEREDOGRAMA



- Legenda:
- Homem sem a doença
 - ◻ Mais 6 filhos
 - ◻ Homem com a doença
 - Mulher sem a doença
 - ◻ sem a doença
 - Mulher com a doença
 - ◻ ↻ Nossa Paciente



Eritroceratodermia *Variabilis*

- **Exame de aparelhos e sistemas:**
sem alterações

INSTITUTO DE DERMATOLOGIA

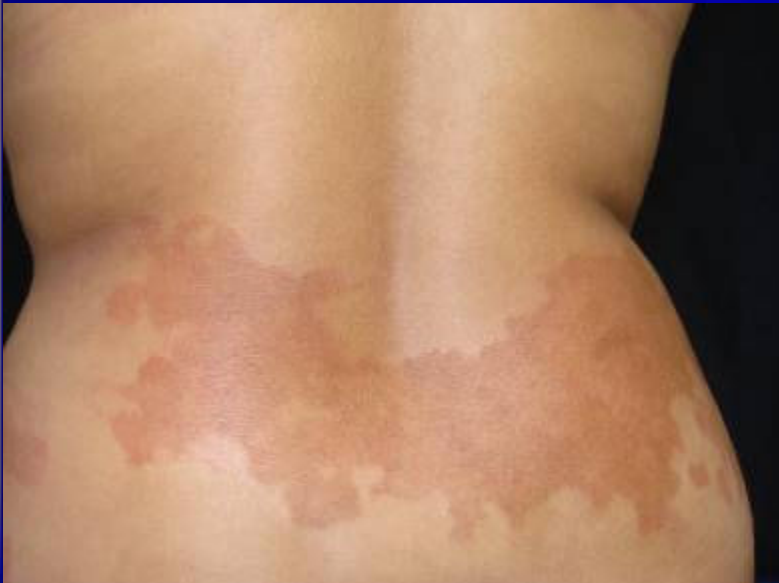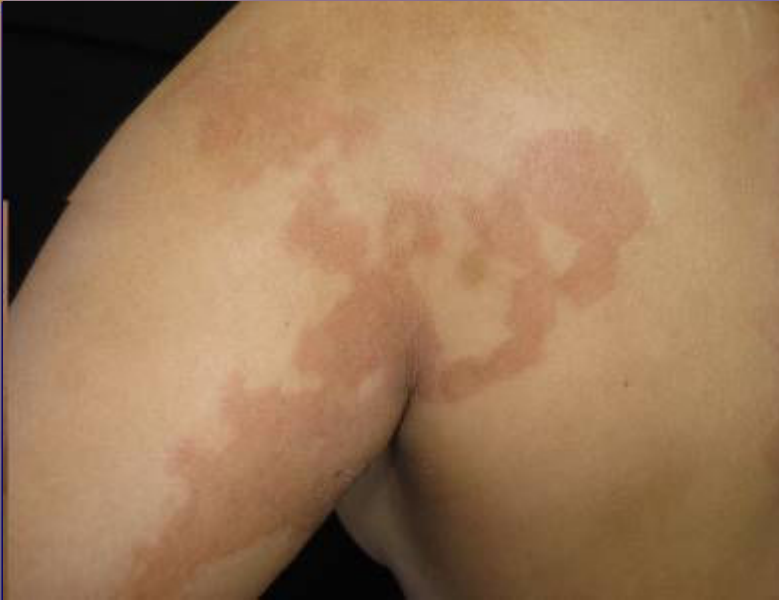PROF. RUBEM DAVID AZULAY





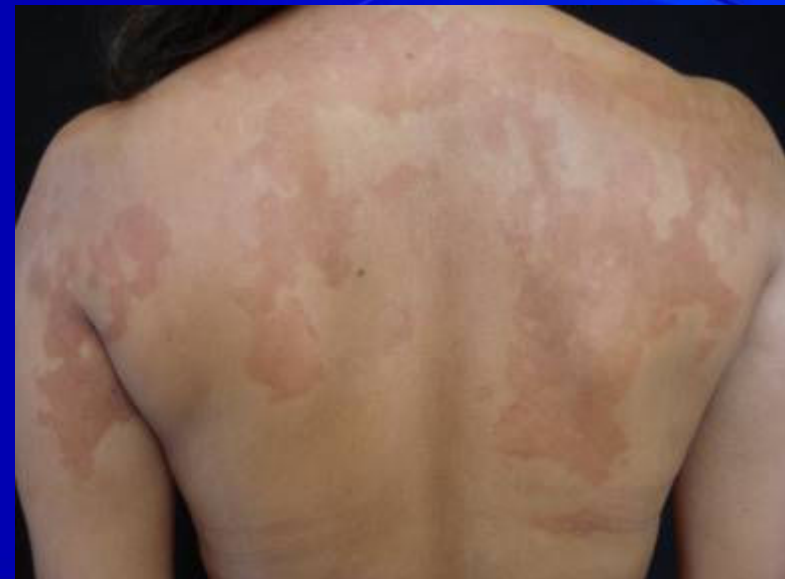Eritroceratoderma *Variabilis*

INSTITUTO DE DERMATOLOGIA
PROF. RUBEM DAVID AZULAY



Exame Dermatológico

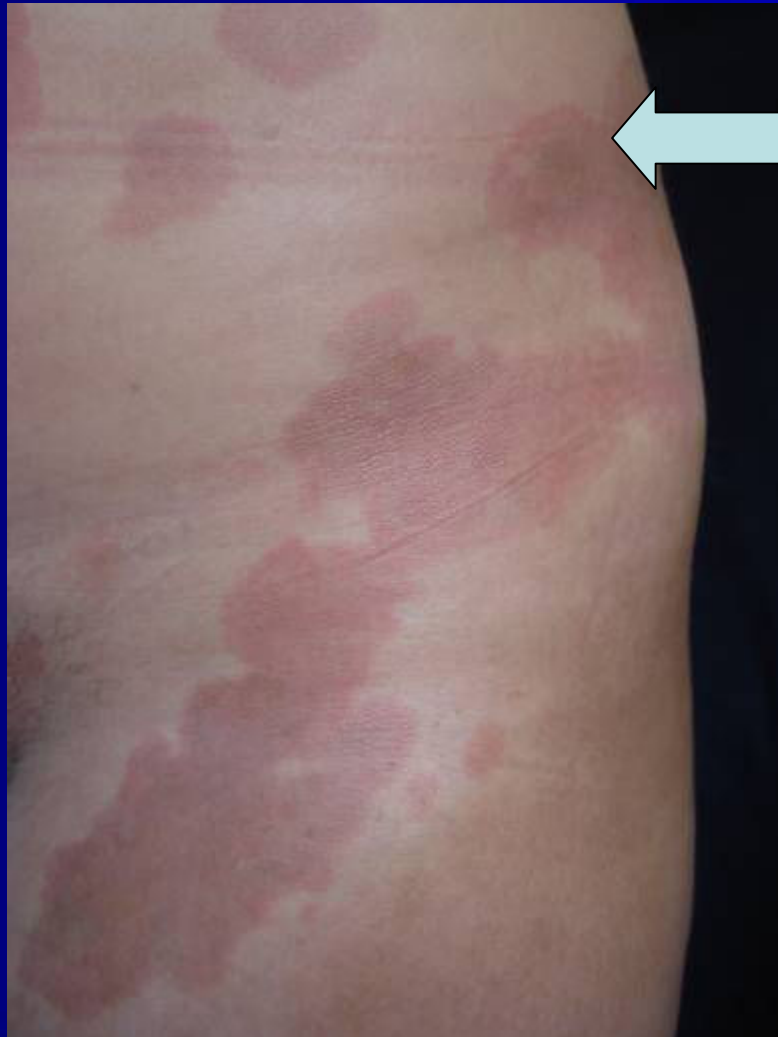- Placas eritemato-acastanhadas, de formas e tamanhos variados com diâmetro entre 10 e 30 cm, ásperas, limites nítidos, configuração geográfica.
- Não há ceratoderma palmoplantar.
- Dentes, cabelos e unhas normais.



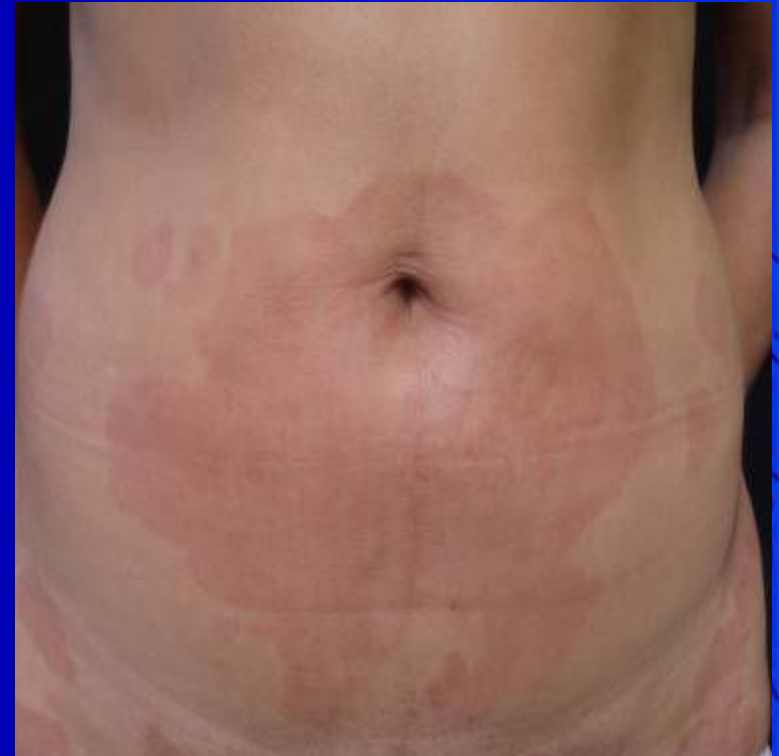

Eritroceratoderma *Variabilis*

•Exame Dermatológico



Lesão em alvo

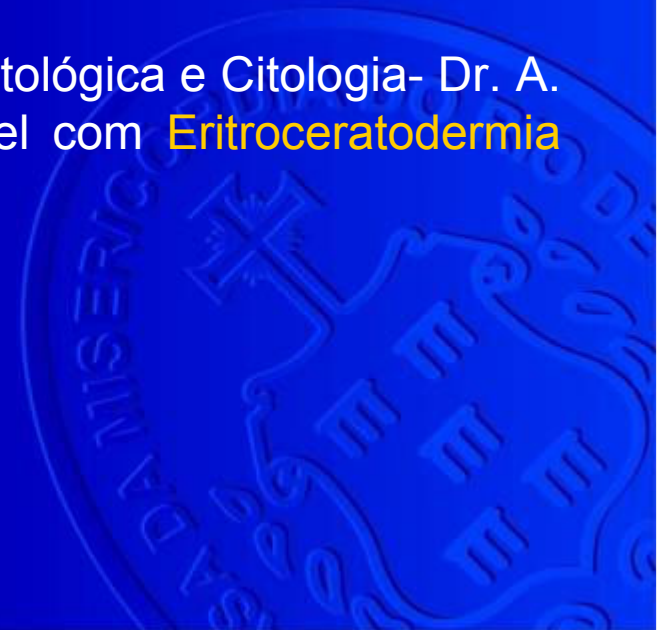




Eritroceratodermia *Variabilis*

- **Exame Histopatológico:**

- Aos cinco e aos nove anos, foi submetida a biopsias com laudos compatíveis com *Eritroceratodermia variabilis*.
- Dezembro 1980- Laboratório de Anatomia Patológica e Citologia- Dr. Antônio Francisco Bastos- UNICAMP- Laudo compatível com *Eritroceratodermia variabilis*. (Lâmina não disponível)
- Agosto 1985- Laboratório de Anatomia Patológica e Citologia- Dr. A. M. Cardoso de Almeida- Laudo compatível com *Eritroceratodermia variabilis*. (Lâmina não disponível)





Eritroceratoderma *Variabilis*

- **Exames Complementares:** sem alterações
- **Hipóteses Diagnósticas:** Eritroceratoderma *variabilis*
- **Diagnósticos Diferenciais:**
 - eritroceratoderma simétrica progressiva
 - psoríase
 - eritemas figurados





Eritroceratoderma *Variabilis*

- **Diagnóstico Conclusivo:** Eritroceratoderma *variabilis*
- **Conduta Terapêutica:** isotretinoína oral 20mg/dia (substituindo a acitretina, até dois meses antes da concepção).
- **Motivo da Apresentação:** caso típico de doença rara





Eritroceratodermia *Variabilis*

- **Resumo:**

- Eritroceratodermias: grupo de doenças caracterizadas por distúrbio da queratinização de causa desconhecida, caráter hereditário ou esporádico.
- Classificação em dois grupos: eritroceratodermia *variabilis* (Mendes da Costa) e eritroceratodermia simétrica progressiva (síndrome de Gottron).





Eritroceratoderma *Variabilis*

- **Eritroceratoderma simétrica progressiva (síndrome de Gottron):**

- O termo “progressiva” é utilizado devido ao caráter evolutivo da lesão que, uma vez surgida, progride durante um curto período em termos de extensão.
- Mutação da proteína **loricrina** (principal constituinte do envelope celular), que quando alterada interfere nas fases tardias do processo de queratinização. Há aumento da atividade mitótica. O defeito básico é o excesso de produção de células córneas.
- Placas policíclicas, hiperkeratóticas sobre base eritemato-alaranjada, com simetria quase perfeita das lesões, distribuídas sobre os joelhos, cotovelos, mãos e pés.



Eritroceratoderma *Variabilis*

- **Eritroceratoderma *variabilis* (ECV):**

- Genodermatose caracterizada por um distúrbio da queratinização associado a eritema não inflamatório.

- Mutação nos genes que codificam as conexinas 31 (GJB3) e 30.3 (GJB4).

Conexinas são proteínas das gap junctions cuja alteração leva a uma modificação da conexão (trânsito) entre os queratinócitos e, como consequência, há uma alteração na cornificação. Atividade mitótica é normal. O defeito básico é anomalia na coesão dos queratinócitos na camada córnea.

- As lesões mudam (*variabilis*) continuamente de forma, cor e localização

- Elemento clínico diferencial da ECV: emergência do eritema figurado (varia em duração de horas a dias).

Existem aproximadamente duzentos casos publicados até o momento.



Eritroceratoderma *Variabilis*

Referências Bibliográficas

1. AZULAY, R.; AZULAY D. Dermatologia. 5. ed. Editora Guanabara Koogan, 2008.
2. Bologna, JL; Jorizzo, JL; Rapini, RP;. Dermatology 2. ed, 2007.
3. Richard, G. Erythrokeratoderma Variabilis. eMedicine Specialties Dermatology. 2007 Feb.
4. Barzallo, M; Legña, D; Legña, M. Eritroqueratoderma variabilis- Reporte de un caso. Dermatol Pediatr Lat 2006;4(3): 217-219.
5. Claro, TMC; Barreto, ÁGMW; Yoshida, FM; Kizima, MK; Neto, JF. Eritroceratoderma Variabilis: relato de dois casos. An bras Dermatol, Rio de Janeiro, 72(3):263-267, maio/jun. 1997.
6. Zanini, M; Bertizo, D; Corrêa e Silva, K; Paschoal, LHC; Landaman, G; Freitas, E. Eritroqueratoderma simétrica progressiva: relato de um caso esporádico e de surgimento tardio. Med Cutan Iber Lat Am 2003; 31(3): 192-194.



Eritroceratoderma *Variabilis*

INSTITUTO DE DERMATOLOGIA

PROF. RUBEM DAVID AZULAY

Obrigada!

