



INSTITUTO DE DERMATOLOGIA PROF. R. D. AZULAY

INSTITUTO DE DERMATOLOGIA
PROF. RUBEM DAVID AZULAY

Lesões ulceradas na sarcoidose: manifestação cutânea rara de uma doença sistêmica

Autores:

Nayibe solano

Goiella Vilela de Sousa

Carla tamler

Bernard Kawa Kac

João Carlos Regazzi Avelleira





SARCOIDOSE

ID: Paciente feminina, 51 anos, casada, moradora em Duque de Caxias, Rio de Janeiro.

QP: “Lesões no corpo”

HDA: Paciente relata há 2 anos aparecimento de máculas, placas, pápulas e lesões ulceradas em membros inferiores. Posteriormente, as lesões acometeram tronco e membros superiores, associadas a prurido e dor, sem ulceração.

HPP: HAS (propranolol, captopril, hidroclorotiazida)

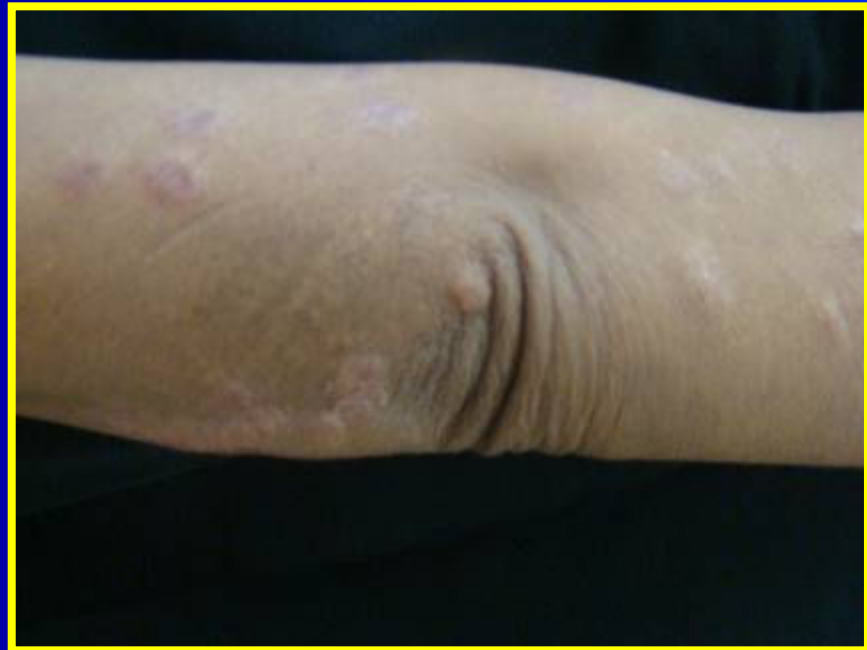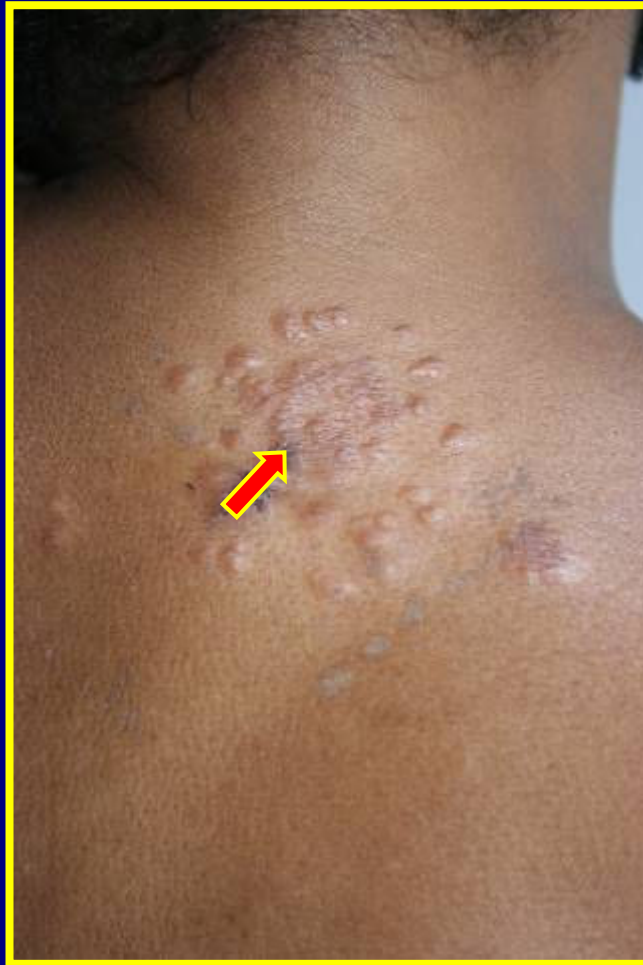HS: Ex-tabagista (1 maço/dia, parou há 10 anos).



SARCOIDOSE

INSTITUTO DE DERMATOLOGIA
PROF. RUBEM DAVID AZULAY

Exame dermatológico:

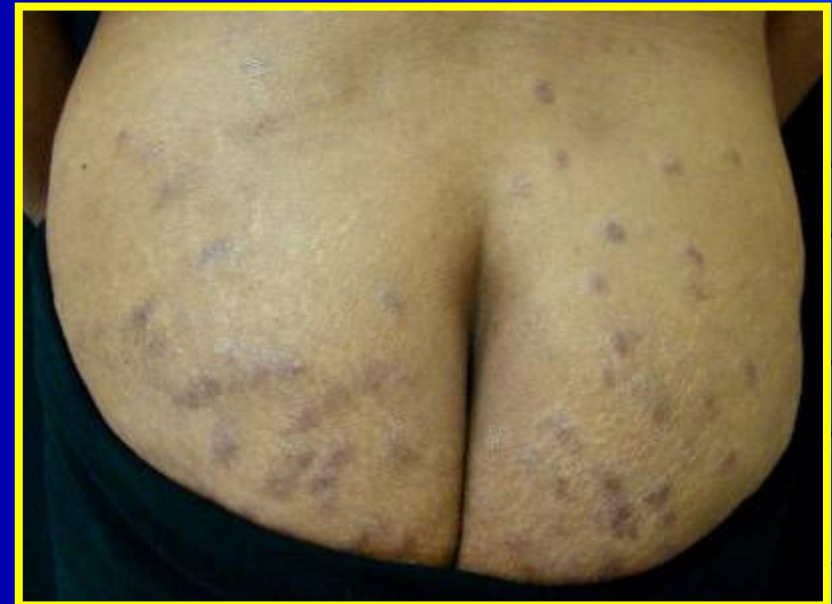
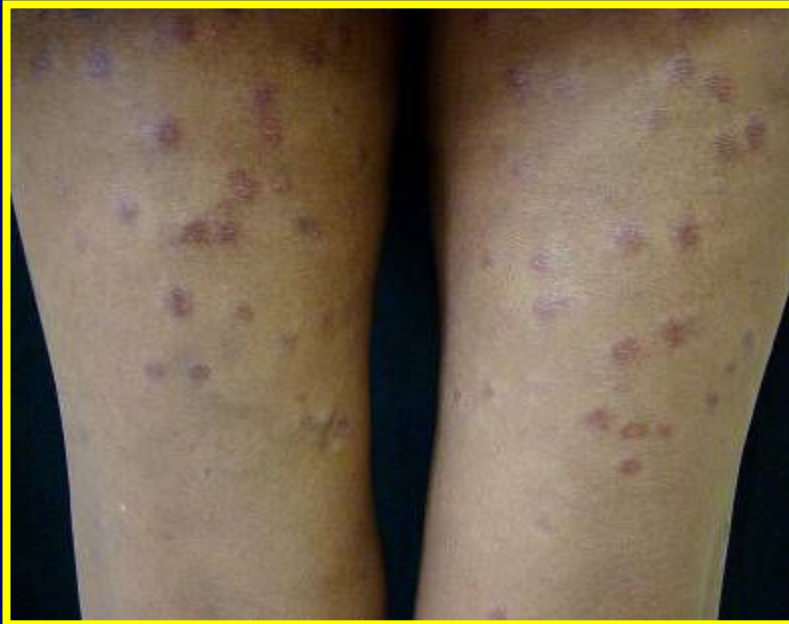
Múltiplas pápulas eritemato-
acastanhadas confluentes



SARCOIDOSE

Exame dermatológico:

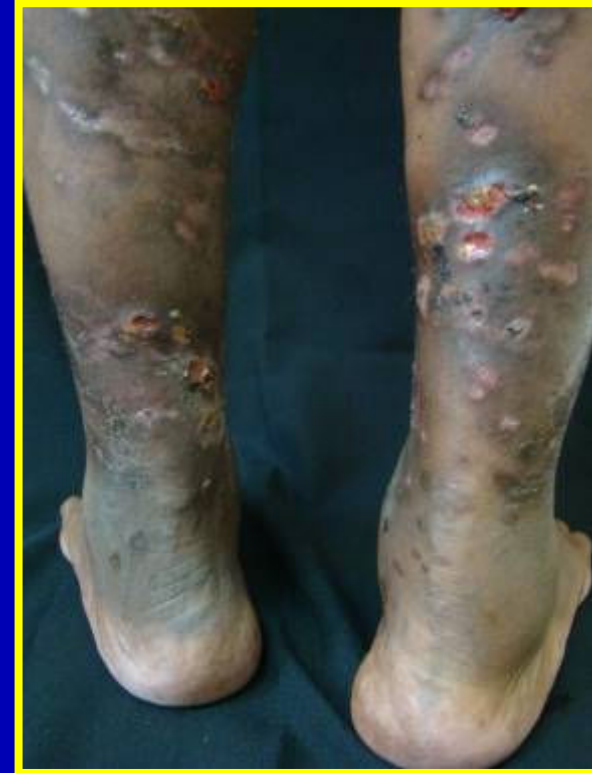
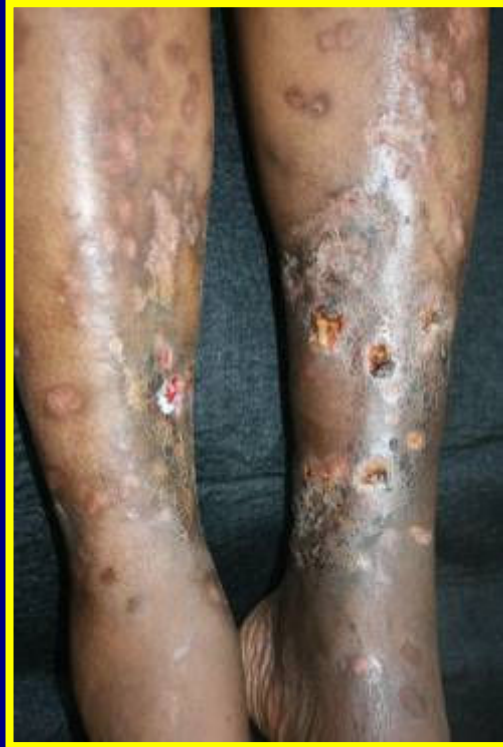
Pápulas eritemato-violáceas
com descamação.



SARCOIDOSE

Exame dermatológico:



Lesões úlcero-necróticas bem delimitadas, máculas arredondadas eritemato-acastanhadas com centro atrófico e halo hiperocrômico.



SARCOIDOSE

Hipóteses diagnósticas:

- Sífilis
- Hanseníase
- Sarcoidose

INSTITUTO DE DERMATOLOGIA

PROF. RUBEM DAVID AZULAY





EXAMES COMPLEMENTARES

INSTITUTO DE DERMATOLOGIA
PROF. RUBEM DAVID AZULAY

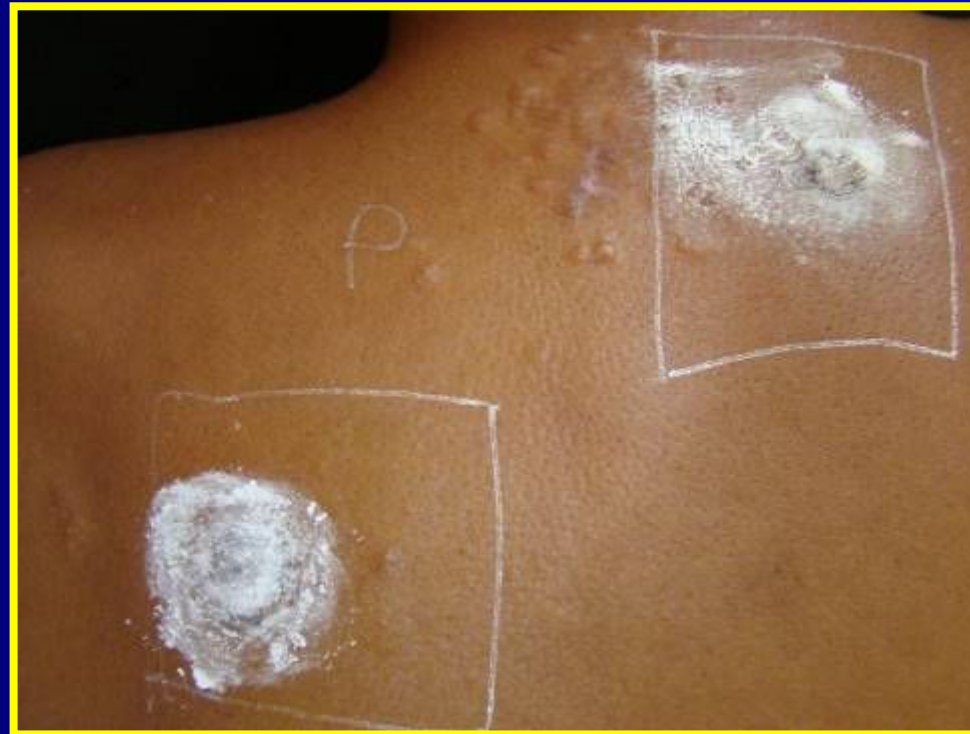- Hemograma: anemia microcítica e normocrômica
- Enzimas e função hepática: γ GT:297
FA: 1027
TAP: 14,4s e 60,1%
- Cálcio Iônico: 5,9 (V.R.: 4,2 a 5,5)
- Dosagem de ECA: 564 (V.R.: 35 a 90)
- Função Renal: Normal
- FAN, VHS, VDRL, FTA- ABS: Negativos





EXAMES COMPLEMENTARES

- Baciloscopia: Negativa
- PPD: Não Reator
- Prova da Pilocarpina





EXAMES COMPLEMENTARES

INSTITUTO DE DERMATOLOGIA
PROF. RUBEM DAVID AZULAY

- Rx de Tórax: Infiltrado retículo-nodular bilateral
- ECG: B.R.D.
- Avaliação Oftalmológica: Sinéquias secundárias a uveíte anterior
- Doppler Arterial MMII

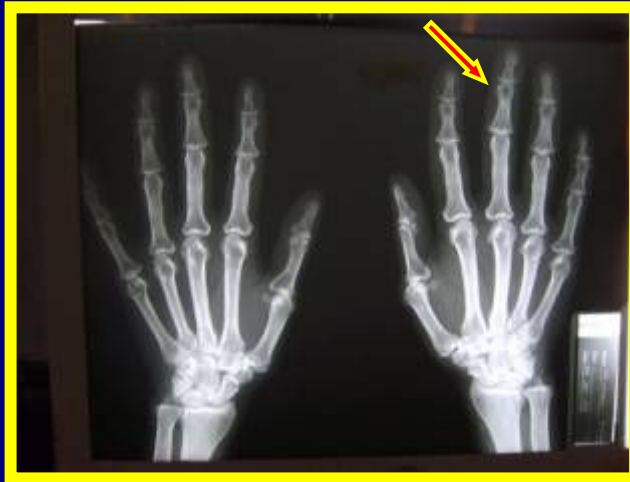



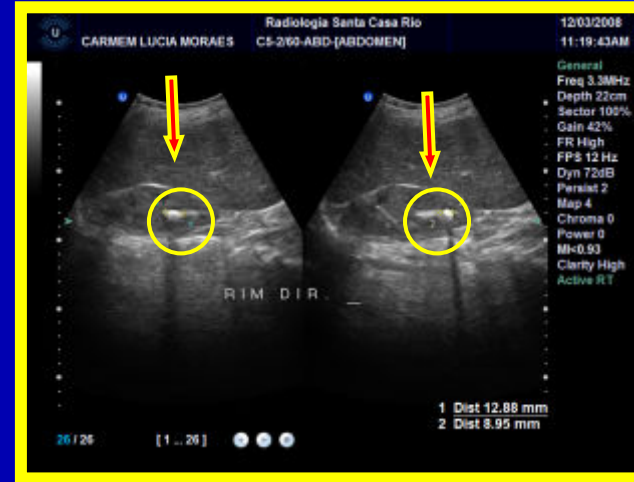
EXAMES DE IMAGEM

INSTITUTO DE DERMATOLOGIA
PROF. RUBEM DAVID AZULAY

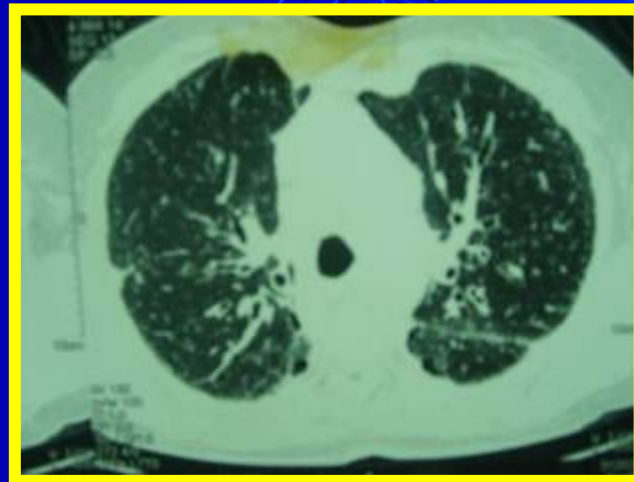
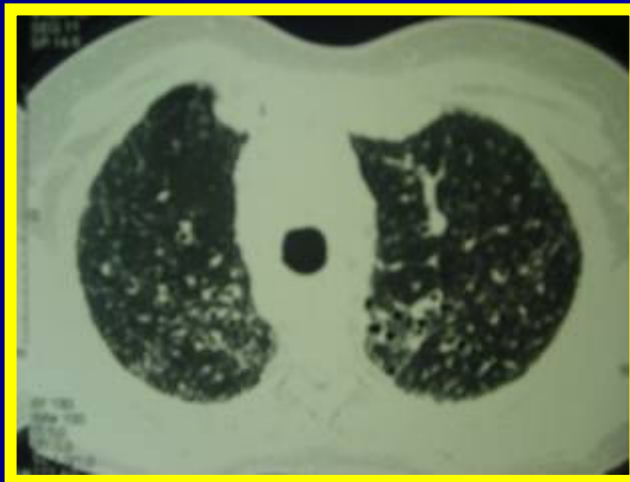Rx



USG dos Rins



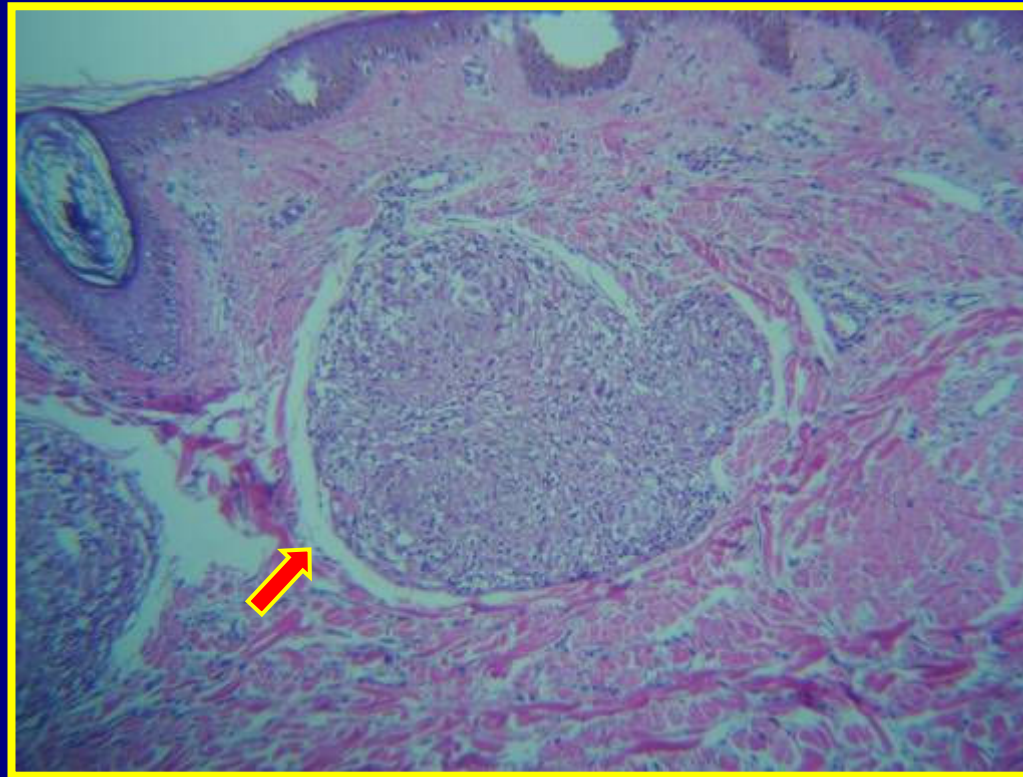
TC de Torax





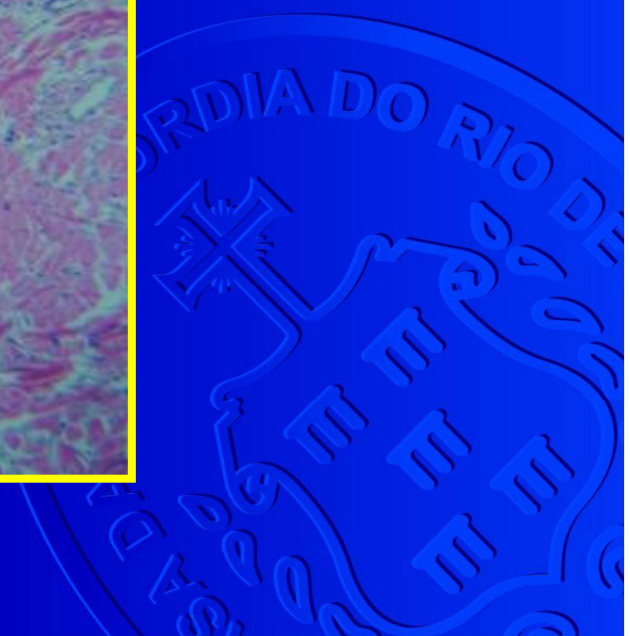
SARCOIDOSE

Histopatologia



INSTITUTO DE DERMATOLOGIA

PROF. RUBEM DAVID AZULAY



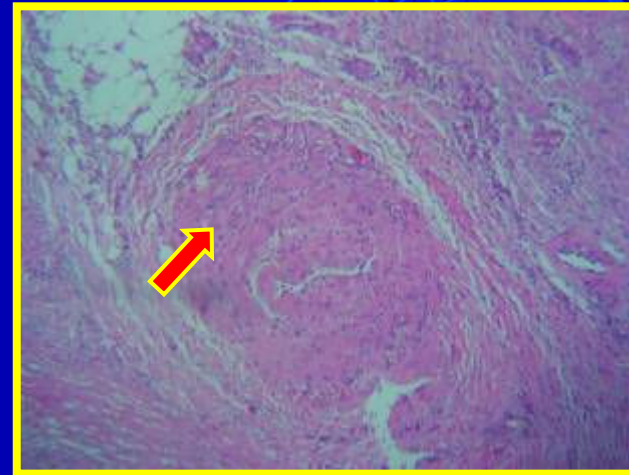
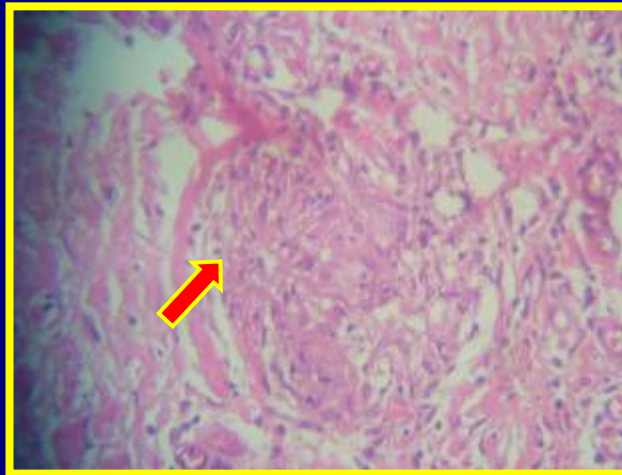
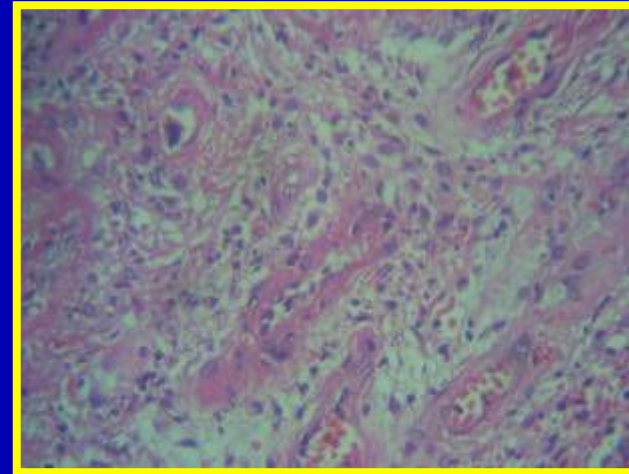
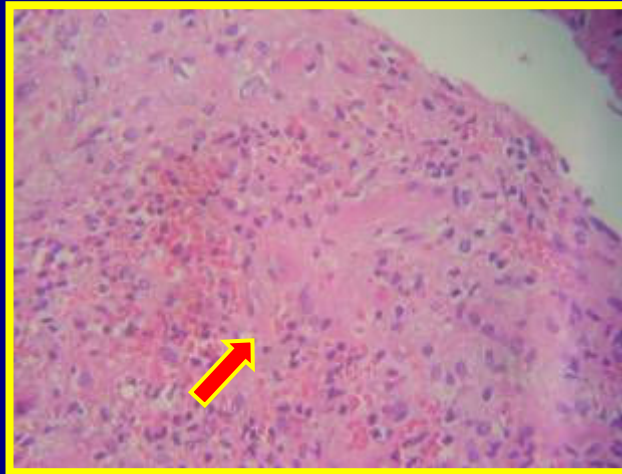


SARCOIDOSE

INSTITUTO DE DERMATOLOGIA

PROF. RUBEM DAVID AZULAY

Histopatologia

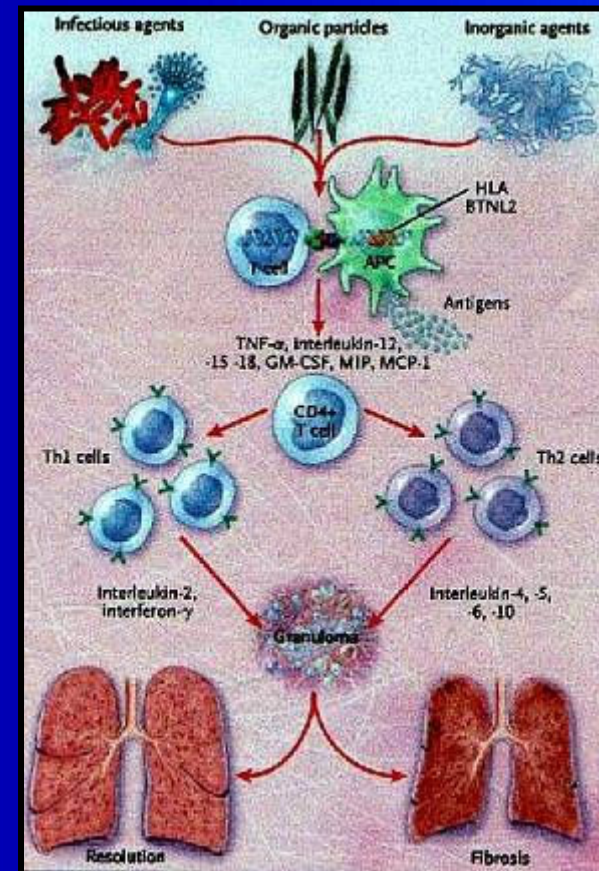




Discussão

• Doença granulomatosa, de etiologia desconhecida, cuja patogênese parece participar os fatores genéticos, imunológicos, ambientais e infecciosos

- Mulheres, raça negra, 25-40 e 45-65 anos
- Acometimento multissistêmico
- Polimorfismo lesional cutâneo



Iannuzzi MC, Rybicky BA, Teirstein AS.
N Engl J Med 2007



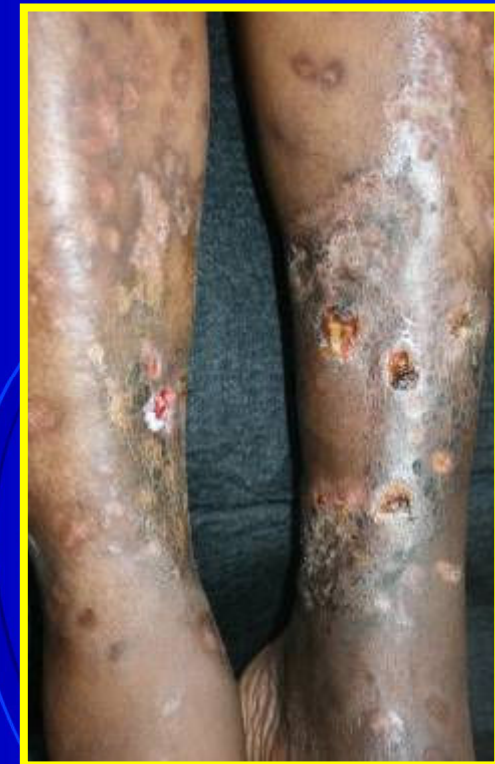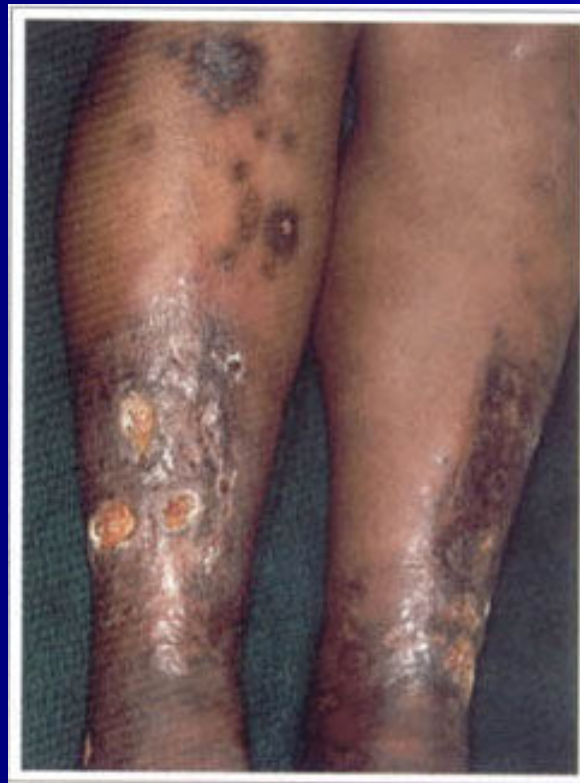SARCOIDOSE

Caso Clínico

*Lesões cutâneo-ulcerosas na sarcoidose **

Sandra Lopes Mattos e Dinato¹
Sandra Elizabeth Lavedonio²
Ney Romiti⁴

An Bras Dermatol. 1996;71(6):491-493.



INSTITUTO DE DERMATOLOGIA

PROF. RUBEM DAVID AZULAY



SARCOIDOSE

- Teorias descritas para explicação da vasculite na sarcoidose:
 1. Vasculite por compressão vascular extrínseca pelo granuloma sarcoídico
 2. Vasculite granulomatosa
 3. Vasculite por imunocomplexos





TRATAMENTO

- Corticóide sistêmico: **prednisona** 50mg/dia

- Outras opções terapêuticas existentes:

- **Talidomida**
- **Pentoxifilina**
- **Hidroxicloroquina**
- **Infliximab**





Motivo da apresentação:

- Uma forma rara de sarcoidose, confirmando o polimorfismo lesional da doença, sendo o segundo caso descrito na literatura médica nacional.
- Presença de lesões ulceradas como indicação de gravidade.





Referências bibliográficas:

1. Albernaz A, Rosa ACF et al. Envolvimento hepático na sarcoidose: relato de caso. *Radiol Bras* 2006;39(2):157-8.
2. Albertini JG, Tyler W, Miller III F. Ulcerative sarcoidosis. *Arch Dermatol* 1987;123(11):1531-34.
3. Barcelos da Nobrega B, Meirelles GSP et al. Sarcoidose pulmonar: achados na tomografia computadorizada de alta resolução. *J Bras Pneumol* 2005;31(3):254-60.
4. Capelozzi VL, Parras ER, Ab-Saber AM. Apresentação anatomopatológica das vasculites pulmonares. *J Bras Pneumol* 2005;31(Supl.1):S9-S15.
5. Daldon PEC, Arruda LHF. Granulomas não infecciosos: Sarcoidose. *An Bras Dermatol* 2007; 82(6):599-71.
6. Iannuzzi MC, Rybicki BA, Teirstein AS. Sarcoidosis. *N Engl J Med* 2007;357:2153-65.
7. Newman LS, Rose CS, Maier LA. Sarcoidosis. *N Engl J Med* 1997;336(17):1224-35.
8. Pena CR, Costa GLB et al. Sarcoidose na infância com manifestações raras: vasculite, acometimento do sistema nervoso central, ósseo e genital. *Rev Bras Reumatol* 2005;45(5):321-30.
9. Schwartz RA, Robertson DB et al. Generalized ulcerative sarcoidosis. *Arch Dermatol* 1982;118(11):931-33.
10. Teixeira GPG, Vieira de Paula L et al. Alopecia cicatricial da sarcoidose. *An Bras Dermatol* 2003;78(6):719-22.
11. Verdegem TD, Sharma OP. Cutaneous ulcers in sarcoidosis. *Arch Dermatol* 1987;123(11):1531-34.
12. Wu JJ, Schiff KR. Sarcoidosis. *Am Fam Physician* 2004;70(2):312-22.



INSTITUTO DE DERMATOLOGIA

PROF. RUBEM DAVID AZULAY

OBRIGADA!

